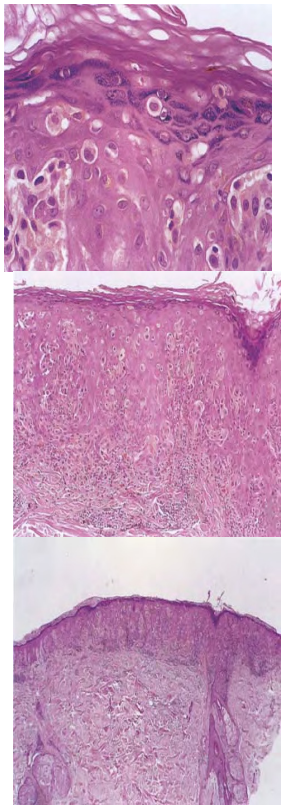

Superficial spreading melanoma, microinvasive = مجهري غزو مع سطحيا المنتشر الميلانوم

1 / 20

Superficial spreading melanoma, microinvasive = مجهري غزو مع سطحيا المنتشر الميلانوم

Superficial Spreading Melanoma

2 / 20

Superficial spreading melanoma, microinvasive = مجهري غزو مع سطحيا المنتشر الميلانوم

Superficial spreading melanoma, also referred to as pagetoid melanoma , is the most frequent form of m

3 / 20

Superficial spreading melanoma, microinvasive = مجهري غزو مع سطحيا المنتشر الميلانوم

4 / 20

Superficial spreading melanoma, microinvasive = مجهري غزو مع سطحيا المنتشر الميلانوم

Histopathology

5 / 20

Superficial spreading melanoma, microinvasive = الميلانوم المنتشر سطحيا مع غزو مجهري

. Architectural pattern features of importance in the diagnosis include the large di

6 / 20

Superficial spreading melanoma, microinvasive = مجهري غزو مع سطحيا المنتشر الميلانوم

Cytologically, the lesional cells are rather uniform and have abundant cytoplasm containing varying amo

7 / 20

Superficial spreading melanoma, microinvasive = مجهري غزو مع سطحيا المنتشر الميلانوم

When the lesion is *in situ,* the basement membrane is intact and there are no lesi

8 / 20

Superficial spreading melanoma, microinvasive = مجهري غزو مع سطحيا المنتشر الميلانوم

Histogenesis . On electron microscopic examination, melano-somes ar

9 / 20

Superficial spreading melanoma, microinvasive = مجهري غزو مع سطحيا المنتشر الميلانوم

10 / 20

Superficial spreading melanoma, microinvasive = مجهري غزو مع سطحيا المنتشر الميلانوم

more likely than other melanomas to be associated with BRAF or NRAS mutations . These evolving gen

11 / 20

Superficial spreading melanoma, microinvasive = الميلانوم المنتشر سطحيا مع غزو مجهري

Differential Diagnosis *.* A junctional nevus differs from *in situ* superficial spreading is gene

12 / 20

Superficial spreading melanoma, microinvasive = الميلانوم المنتشر سطحيا مع غزو مجهري

13 / 20

Superficial spreading melanoma, microinvasive = مجهري غزو مع سطحيا المنتشر الميلانوم

14 / 20

Superficial spreading melanoma, microinvasive = مجهري غزو مع سطحيا المنتشر الميلانوم

When tumorigenic vertical growth phase is present, it does not differ appreciably from that in any other f

Among the nonmelanocytic neoplasms that must be differentiated from a superficial spreading melano *in situ* are *Paget's disease* and pag

15 / 20

Superficial spreading melanoma, microinvasive = مجهري غزو مع سطحيا المنتشر الميلانوم

antigen and keratin and are negative for HMB-45 and Melan-A. S100 reactivity, although unusual, may

16 / 20

Superficial spreading melanoma, microinvasive = الميلانوم المنتشر سطحيا مع غزو مجهري

A final pitfall in evaluating nonmelanocytic mimics of intraepidermal melanoma involves the variable ten

17 / 20

Superficial spreading melanoma, microinvasive = مجهري غزو مع سطحيا المنتشر الميلانوم

18 / 20

Superficial spreading melanoma, microinvasive = مجهري غزو مع سطحيا المنتشر الميلانوم

19 / 20

Superficial spreading melanoma, microinvasive = مجهري غزو مع سطحيا المنتشر الميلانوم

20 / 20